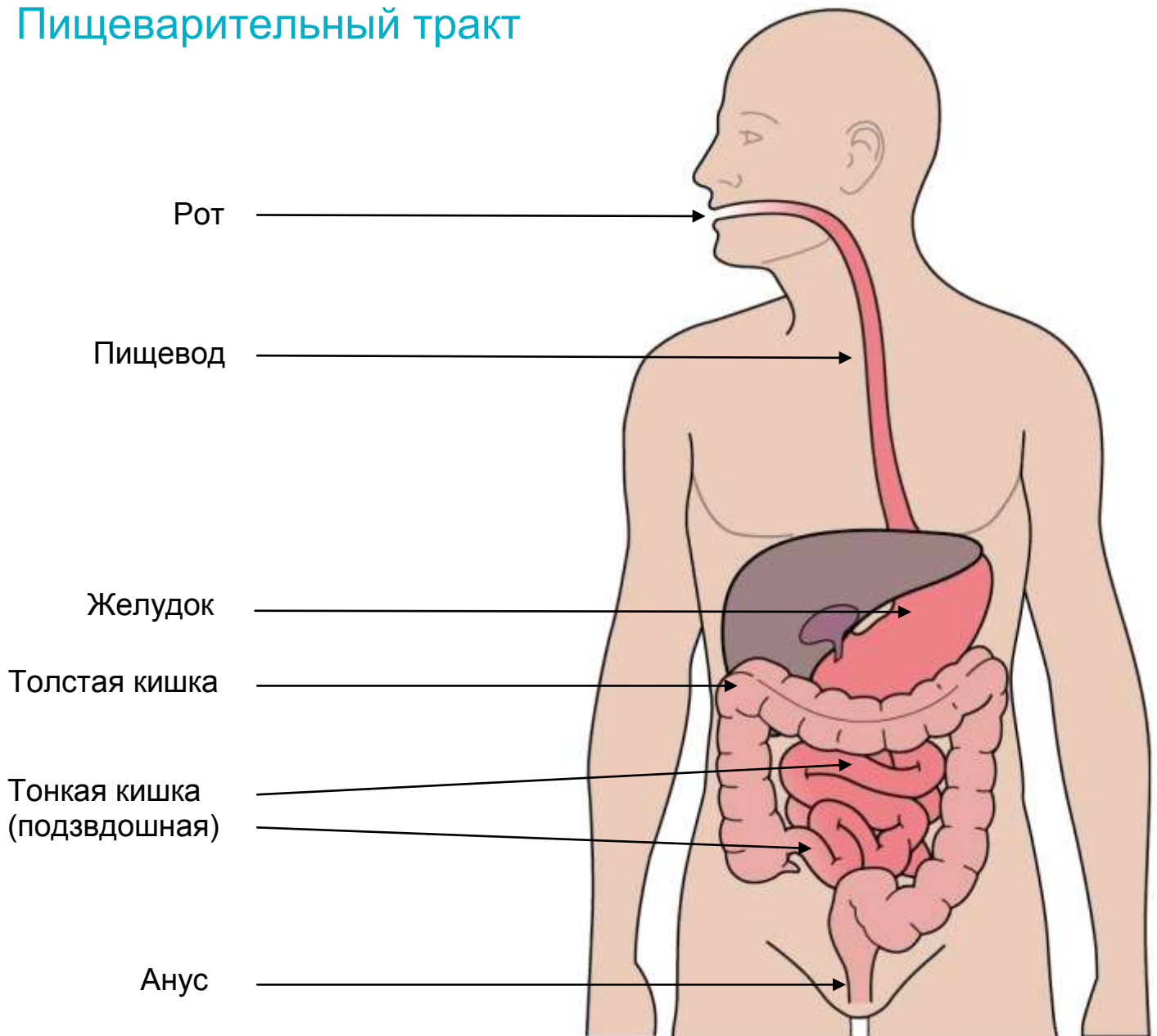


Проктоколэктомия с формированием резервуара J-типа и превентивной илеостомы

ФИО пациента _____

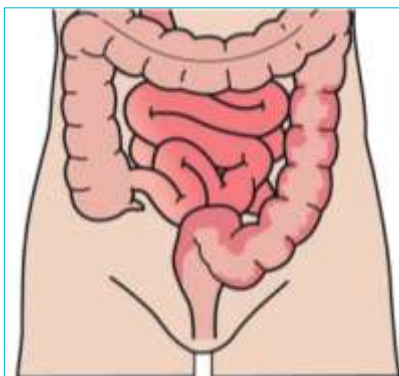
Диагноз _____

Пищеварительный тракт



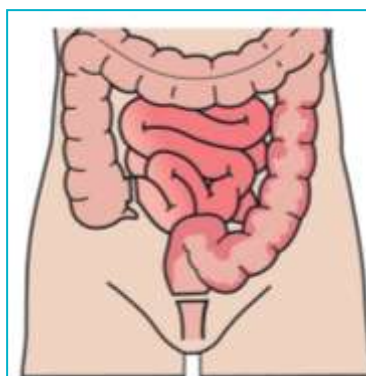
Проктоколэктомия с формированием резервуара J-типа и превентивной илеостомы

1. Пораженная толстая кишка



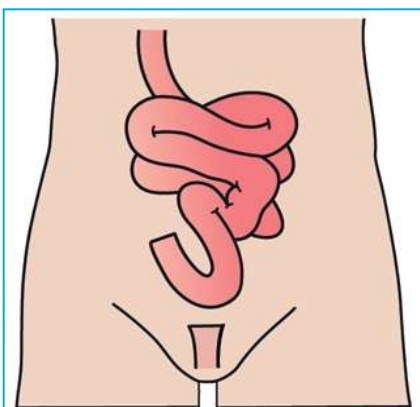
Данная операция применяется, в основном, при язвенном колите или семейном полипозе.

2. Удаление всей толстой кишки и прямой кишки.



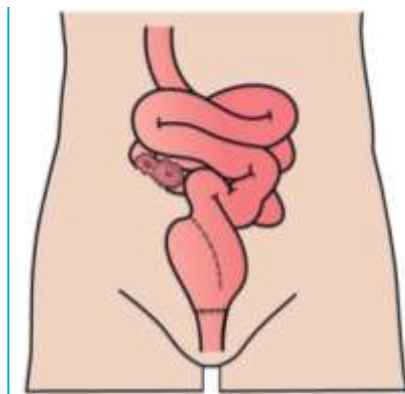
Удаляется вся толстая кишка и прямая кишка, но анус сохраняется.

3. Здоровая тонкая кишка и анус.



После удаления всей ободочной кишки и прямой кишки непрерывность кишечника может быть восстановлена, т.к. тонкая кишка может быть соединена с анусом.

4. Формирование тонкокишечного резервуара J-типа и превентивной илеостомы.



Из здоровой тонкой кишки формируется резервуар, который соединяется с анусом. Сформированная структура выполняет накопительную функцию, вместо удаленной прямой кишки. Для защиты резервуара (его заживления) участок подвздошной кишки выводится на переднюю брюшную стенку справа и формируется временная петлевая илеостома, которая служит для эвакуации из организма кишечного содержимого.